
Multimed 2022; (26)1: e2328

Enero - Febrero

Caso clínico

Cuerpo extraño de presentación tardía en bronquiotronco izquierdo.

Caso clínico

Late-presenting foreign body in the left bronchial trunk.

Clinical case

Corpo estranho de apresentação tardia no tronco brônquico esquerdo.

Caso clínico

José Antonio Pedreira Acosta^{1*}  <https://orcid.org/0000-0002-5407-7447>

Carlos Ramírez Infante¹  <https://orcid.org/0000-0002-2192-9893>

Carmen Luisa Pichs Llópiz¹  <https://orcid.org/0000-0001-9023-4465>

¹ Universidad de Ciencias Médicas de Granma. Hospital General Universitario “Carlos Manuel de Céspedes”. Bayamo. Granma, Cuba.

* Autor para la correspondencia. Email: joca20068@gmail.com

RESUMEN

Introducción: la introducción fortuita de un cuerpo extraño en las vías respiratorias es un accidente dramático que puede provocar complicaciones, aunque raro en los adultos, y sobre todo su presentación tardía, y en bronquio izquierdo.

Caso clínico: se reporta el caso de un paciente de 71 años con un cuerpo extraño de presentación tardía en bronquiotronco izquierdo, que consultó por un cuadro de sepsis respiratoria, sin otros síntomas asociados, cuatro meses posteriores a referir haberse



tragado un hueso de pollo, ocasión ésta en que el examen físico y los estudios radiológicos fueron negativos. Se realizó estudio con TAC de tórax y broncoscopia flexible evidenciándose una imagen sugerente de un cuerpo extraño en el bronquiotronco izquierdo.

Discusión: después de realizar broncoscopia rígida y extracción de cuerpo extraño, presenta varias complicaciones, que requieren ingreso en terapia intensiva, la evolución clínica posterior fue favorable, con radiografía de tórax de control con adecuada reexpansión pulmonar y dándose de alta a los 55 días después del diagnóstico.

Conclusiones: en presencia de un paciente con sepsis respiratoria después de un cuadro de broncoaspiración se debe tener en cuenta el diagnóstico de aspiración de un cuerpo extraño. La extracción del cuerpo extraño resulta la solución definitiva.

Palabras clave: Cuerpo extraño en las vías respiratorias; Presentación tardía; Bronquiotronco izquierdo; Broncoscopia rígida.

ABSTRACT

Introduction: the fortuitous introduction of a foreign body in the respiratory tract is a dramatic accident that can cause complications, although rare in adults, and especially its late presentation, and in the left bronchus.

Clinical case: we report the case of a 71-year-old patient with a late-onset foreign body in the left bronchial trunk, who consulted for respiratory sepsis, with no other associated symptoms, four months after reporting having swallowed a chicken bone. On which occasion the physical examination and radiological studies were negative. A CT scan of the chest and flexible bronchoscopy were performed, revealing an image suggestive of a foreign body in the left bronchial trunk.

Discussion: after performing rigid bronchoscopy and extraction of a foreign body, he presented several complications, which required admission to intensive care, the



subsequent clinical evolution was favorable, with a control chest X-ray with adequate lung re-expansion and being discharged 55 days later. of the diagnosis.

Conclusions: in the presence of a patient with respiratory sepsis after a picture of bronchoaspiration, the diagnosis of aspiration of a foreign body should be taken into account. Extraction of the foreign body is the definitive solution.

Keywords: Foreign body in the airways; Late filing; Left bronchial trunk; Rigid bronchoscopy.

RESUMO

Introdução: a introdução fortuita de corpo estranho no trato respiratório é um acidente dramático que pode causar complicações, embora raras em adultos, e principalmente sua apresentação tardia, e no brônquio esquerdo.

Caso clínico: relatamos o caso de um paciente de 71 anos com corpo estranho de início tardio no tronco brônquico esquerdo, que consultou por sepse respiratória, sem outros sintomas associados, quatro meses após relatar ter engolido osso de galinha. ocasião em que o exame físico e os estudos radiológicos foram negativos. Realizou-se TC de tórax e broncoscopia flexível, revelando imagem sugestiva de corpo estranho em tronco brônquico esquerdo.

Discussão: após realização de broncoscopia rígida e extração de corpo estranho, apresentou diversas complicações, que exigiram internação em terapia intensiva, a evolução clínica posterior foi favorável, com radiografia de tórax de controle com reexpansão pulmonar adequada e alta hospitalar 55 dias depois do diagnóstico.

Conclusões: na presença de um paciente com sepse respiratória após quadro de broncoaspiração, deve-se levar em consideração o diagnóstico de aspiração de corpo estranho. A extração do corpo estranho é a solução definitiva.

Palavras-chave: Corpo estranho nas vias aéreas; Arquivamento tardio; Tronco brônquico esquerdo; Broncoscopia rígida.



Recibido: 5/11/2021

Aprobado: 10/12/2021

Introducción

La introducción fortuita de un cuerpo extraño (CE) en las vías respiratorias es un accidente dramático que puede provocar la muerte. La lista de objetos enclavados en la laringe y en el árbol traqueobronquial sería interminable, pues de hecho cualquier cosa sujeta con los dientes o colocada en la boca es susceptible de ser aspirada.⁽¹⁾

La broncoaspiración de CE es frecuente en niños pero en adultos es rara. Las cifras se incrementan con el avance de la edad.^(1, 2, 3, 4) Los factores de riesgos relacionados son la depresión de la conciencia y alteraciones del reflejo glótico. Los síntomas relacionados con la aspiración del cuerpo extraño van desde la asfixia aguda con obstrucción total o sin esta de la vía aérea, hasta la tos, disnea o fiebre;⁽⁵⁾ la presentación clínica depende del sitio de implantación del cuerpo extraño, con síntomas variables como tos, expectoración, sibilancias y asfixia. La tríada clásica: tos, sibilancias y asfixia se observa solamente en un pequeño porcentaje de pacientes.⁽⁶⁾

El cuerpo extraño no vegetal tiende a alojarse en los bronquios del lóbulo inferior derecho. Inicialmente hay poca reacción inflamatoria y más tarde granulaciones que causan hemoptisis. La tos reaparece si el objeto cambia de posición. Puede causar atelectasia con posterior formación de absceso pulmonar o puede condicionar un enfisema obstructivo.⁽⁷⁾

Los CE inhalados pueden convertirse en una emergencia que pone en riesgo la vida de los pacientes, y que requieren intervención inmediata. Sin embargo, en algunos casos los síntomas pueden pasar desapercibidos por años, causando graves secuelas. Por esto es



muy importante hacer un diagnóstico oportuno, ya que ello se correlaciona con mayor facilidad en la extracción debido a que la persistencia del cuerpo extraño en la vía aérea es capaz de provocar una reacción inflamatoria secundaria que puede hacer imposible su manejo endoscópico. Los estudios radiológicos confirman el diagnóstico, la radiografía de tórax es el método más eficiente para estos propósitos, en tanto otros autores plantean que la tomografía axial computarizada es la más comúnmente usada en el diagnóstico de cuerpos extraños en vías aéreas. ⁽⁸⁾ La tomografía axial computarizada ayuda en la localización y evaluación de la naturaleza del cuerpo extraño y suministra mayor información que la radiografía simple. ⁽⁹⁾ La extracción de estos cuerpos extraños lleva a una rápida recuperación de los síntomas. ^(10, 11) Después de la extracción del cuerpo extraño es necesario repetir la broncoscopia para identificar fragmentos o restos del cuerpo extraño, valorar posibles lesiones de la vía aérea, aspirar secreciones o pus, controlar sangramiento, retirar tejidos de granulación que puedan obstruir la vía aérea, entre otras. ⁽⁹⁾

A continuación reportamos el caso de un paciente con un cuerpo extraño de presentación tardía en bronquiotronco izquierdo extraído por broncoscopia rígida bajo anestesia general.

Caso clínico

Se trata de un paciente masculino, de 71 años de edad, raza mestiza, procedencia rural, con antecedentes de hipertensión arterial, cardiopatía isquémica y valvulopatía (Insuficiencia mitral moderada degenerativa y Esclerosis valvular aórtica) para lo cual lleva tratamiento con atenolol, amlodipino, clortalidona y dinitrato de isosorbide.

Cuatro meses anteriores al ingreso (agosto 2018) acudió al cuerpo de guardia de Otorrinolaringología (ORL), del Hospital Provincial Universitario "Carlos Manuel de



Céspedes" de Bayamo porque comiendo pollo sintió que se le había ido un "huesito" pero en esa ocasión el examen físico y los estudios radiológicos fueron negativos.

El día 13 de noviembre de 2018 el paciente ingresa en el servicio de Medicina Interna con el diagnóstico de sepsis respiratoria para lo cual lleva tratamiento con ceftriaxona, azitromicina, ceftazidima y claritromicina.

El primero de diciembre se le realiza una tomografía axial computarizada simple de tórax donde se informa la presencia en bronquiotronco izquierdo porción media de una imagen hiperdensa con alta densidad promedio 489 UH que atenúa a calcio adosada a la pared posterior de este que mide aproximadamente en un corte axial 39 x 18 mm con luz bronquial permeable en relación con un cuerpo extraño cálcico, y lesiones inflamatorias en pulmón derecho. (Fig. 1)

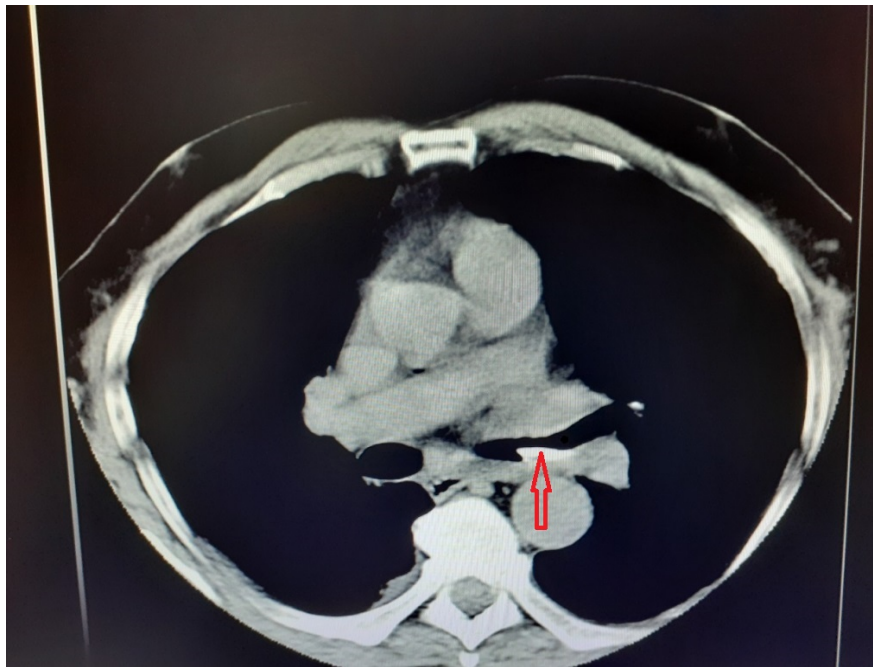


Fig. 1. TAC simple de tórax que muestra imagen del cuerpo extraño en bronquiotronco izquierdo.

El 11 de diciembre se realiza broncoscopia flexible que confirma la presencia del cuerpo extraño (fragmento de hueso) en el bronquiotronco izquierdo. (Fig. 2)

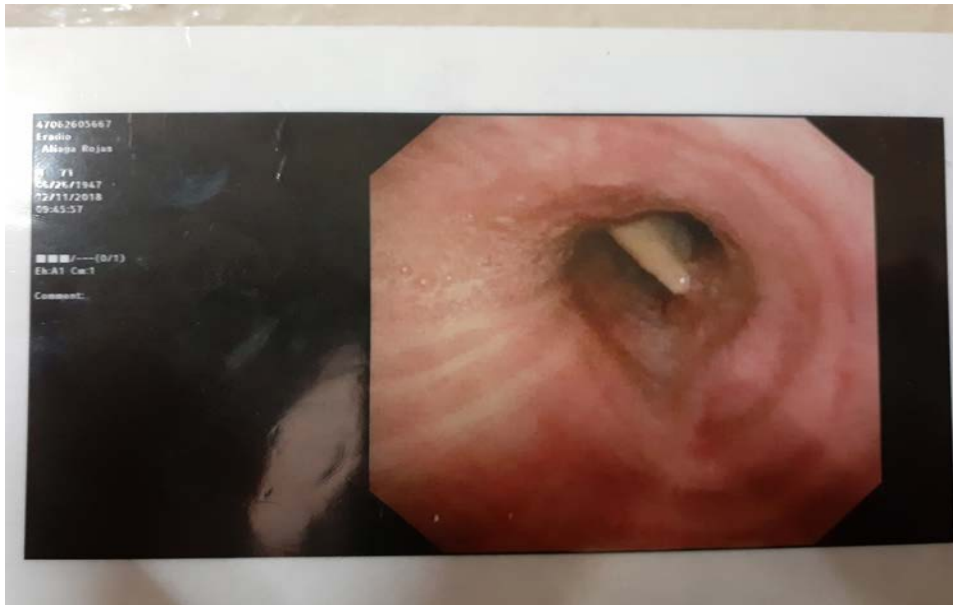

Fig. 2. Broncoscopia flexible que muestra imagen del cuerpo extraño en bronquiotronco izquierdo.

El 13 de diciembre se traslada al servicio de ORL para estudios preoperatorios y evaluaciones médicas previas a consulta de anestesia para realizar broncoscopia rígida y extracción de cuerpo extraño; la cual se realiza el 18-12-2018 lográndose extraer con marcada dificultad el fragmento de hueso que se encontraba alojado en el bronquiotronco izquierdo. (Fig. 3)



Fig. 3. Cuerpo extraño bronquial extraído.

Posterior a la extracción se realiza laringoscopia directa y se comprueba edema marcado en región interaritenoides y cuerdas vocales de color y movilidad normal, así como edema de la lengua y sangramiento escaso por la boca por lo que se decide realizar traqueostomía de urgencia.

Al examen del aparato respiratorio se comprueba murmullo vesicular abolido en hemitórax izquierdo sin expansibilidad torácica de ese lado, se realiza rayos X de tórax y se solicita valoración por Cirugía General y se diagnostica Neumotórax izquierdo, realizando pleurotomía media izquierda que se conecta a sello de agua en equipo de Overholt que logra recuperar la expansibilidad torácica y el murmullo vesicular en hemitórax izquierdo.

Ingresa en servicio de Terapia Intensiva con diagnóstico de Neumotórax izquierdo y traqueostomía de urgencia secundario a broncoscopia rígida por cuerpo extraño (Hueso) donde se realizan estudios complementarios (Química sanguínea, Gasometría, Ionograma,

electrocardiograma, Rayos X de tórax) y se indica tratamiento con ceftriaxona, nadroparina, oxígeno suplementario por traqueostomía e hidratación parenteral. Por la mejoría del cuadro clínico se traslada para el servicio de Terapia Intermedia el 21-12-2018 para continuar tratamiento y mantener vigilancia.

El 22 de diciembre de 2018 previa confirmación clínica y radiológica de reexpansión del hemitórax izquierdo se retira la sonda de pleurotomía.

El 28 de diciembre de 2018 se realiza TAC simple de cuello y tórax donde se informa que existe una adecuada aireación pulmonar bilateral, tráquea, carina y bronquiotruncos sin alteraciones, no signos de neumotórax.

El paciente continúa evolucionando favorablemente, y el 4 enero de 2019 se realiza Laringotraqueobroncoscopia flexible, para evaluar el estado de las vías aéreas superior e inferior, y se decide retirar cánula de traqueostomía; se mantiene ingresado con buena dinámica ventilatoria y ausencia de síntomas y signos de obstrucción de la vía aérea y se da alta el 7 de enero de 2019.

Discusión

Los cuerpos extraños bronquiales constituyen una entidad poco frecuente y ocasional en la población adulta a diferencia de la infantil. En el clásico estudio de Holinger, de 1978, sólo 6 % de todos los cuerpos extraños de vías respiratorias se producen en pacientes con edad superior a los 14 años.^(12, 13)

En el adulto, a diferencia del niño, la obstrucción no es completa, por lo que su hallazgo resulta de exploraciones en pacientes que refieren tos crónica o infección respiratoria,^(7, 11, 12) como en el caso clínico descrito en este trabajo, siendo similar a un caso reportado por Ashesh Dhungana en el 2018.⁽¹⁴⁾

El mayor número de pacientes adultos con cuerpos extraños bronquiales se corresponden con ancianos, pacientes con enfermedades degenerativas neuromusculares,



enfermedades cerebrovasculares, adicción a la droga y el alcohol, alteraciones de la deglución y enfermedades psiquiátricas. ^(2, 4, 15)

En una revisión de 1 061 casos de aspiración de cuerpos extraños realizada por Holinger y colaboradores, se encontró que en 20 % de los casos el cuerpo extraño eran huesos; en 14 %, semillas; 14 %, monedas; otro 11 % era representado por ganchos, alfileres; aunque la cultura y los estilos de vida juegan un importante rol en las características de los materiales aspirados en adultos. ^(12, 13) En 2020, Weijun identificó las prótesis dentales y restos de alimentos como los más frecuentes encontrados en ancianos; en tanto, en los adultos jóvenes fueron los objetos metálicos. ⁽¹⁵⁾

En relación a la localización en la vía aérea, la mayoría de las series publicadas señalan por orden decreciente de frecuencia las siguientes ubicaciones: bronquio principal derecho (60-65 %) debido a que es más ancho y a su orientación más vertical respecto al bronquio izquierdo, bronquio principal izquierdo (25-30 %) y subglotis-tráquea (9-12 %); y esta distribución es semejante a la hallada en la edad pediátrica. ^(3, 7, 11, 13)

Sin embargo, en el presente estudio el cuerpo extraño se alojó en el bronquiotronco izquierdo, como lo reportado por Calvo, ⁽¹¹⁾ y Soledad Cuper en su serie de casos ⁽⁶⁾

Los hallazgos radiológicos más frecuentes son imágenes sugestivas de cuerpo extraño radiopacos como objetos metálicos, calcificaciones, neumonía, atelectasia, absceso pulmonar, derrame pleural; pero en más del 20 % de los casos con sospecha de cuerpo extraño en vías aéreas inferiores el rayos x de tórax puede ser normal porque la mayoría de los cuerpos extraños son radiotransparentes; en tanto, la tomografía con resultados negativos no descarta la presencia de un cuerpo extraño pues tiene un 62 % de positividad en el diagnóstico de cuerpo extraño bronquial. ^(5, 6, 12)

Ramos y colaboradores, ⁽¹³⁾ plantea que la gran mayoría de los cuerpos extraños en la vía aérea son extraídos con el uso de métodos endoscópicos, y sólo en casos muy raros es necesario acudir a la toracotomía o broncotomía para extraerlos. La broncoscopia es el método principal en el diagnóstico y tratamiento del cuerpo extraño bronquial; la



broncoscopia flexible constituye el primer procedimiento a realizar, el cual tiene fines diagnósticos y terapéuticos; pero en aquellos pacientes en los que no es posible su extracción por broncoscopia flexible, se realiza broncoscopia rígida que es el método más efectivo en la extracción de cuerpos extraños de larga evolución en adultos ^(9, 14-16)

La literatura revisada refiere que los cuerpos extraños bronquiales de larga evolución ocasionan complicaciones propias del cuerpo extraño tales como neumonía recurrente, enfisema obstructivo, estenosis bronquial, bronquiectasia, neumotórax, neumomediastino, atelectasia, empiema, hemoptisis recurrente, derrame pleural, fístula broncopleural; ^(2, 12) en tanto durante y después de la extracción pueden presentarse complicaciones como traumas de las cuerdas vocales, perforación, sangramiento, neumotórax, impactación del cuerpo extraño en la tráquea y subglotis que provoca asfixia y muerte. ^(9, 12, 17)

En el caso reportado con un tiempo de evolución de cuatro meses y diagnosticado como un cuerpo extraño bronquial de presentación tardía, se utilizó de forma combinada la broncoscopia flexible para localización y diagnóstico, y la broncoscopia rígida para la extracción del cuerpo extraño realizada en el quirófano con la presentación de complicaciones tratadas oportunamente con evolución satisfactoria.

Conclusiones

En presencia de un paciente con sepsis respiratoria después de un cuadro de broncoaspiración se debe tener en cuenta el diagnóstico de aspiración de un cuerpo extraño. La extracción del cuerpo extraño resulta la solución definitiva.

Referencias bibliográficas



1. Fernández-Trujillo L, López-Castilla V, Morales E, Zúñiga-Restrepo V, Bautista D. Unsuspected foreign-body aspiration in adult patient with status asthmaticus: Case report. *Annals of Medicine and Surgery* 2020; 56: 1-4.
2. Gharaibeh S, Hamouri S, Al Sharie S, Haddad F, Araydah M. Asymptomatic fixed partial denture aspiration: A case report. *Annals of Medicine and Surgery*. [Internet]. 2021 [citado 11/8/2021]; 66. Disponible en: <https://www.sciencedirect.com/science/article/pii/S2049080121003411>
3. Uğur Chousein EG, Tanriverdi E, Turan D, Zeynep Yildirim B, Yilmaz S, Chousein I, et al. Management of Adults With Suspected Foreign Body Aspiration. *Dicle Tip Dergisi / Dicle Med J* 2021; 48(1): 99-107.
4. Cherrez-Ojeda I, Felix M, Vanegas E, Mata V, Jiménez F, Ugarte Fornell L. Ronchus and Valve-Like Sensation as Initial Manifestations of Long-Standing Foreign Body Aspiration: A case report. *Am J Case Rep* 2019; 20: 70-73.
5. Ng J, Kim S, Chang B, Lee K, Um SW, Kim H, et al. Clinical features and treatment outcomes of airway foreign body aspiration in adults. *J Thorac Dis* 2019; 11(3): 1056-64.
6. Cuper LS, Aquino AÁ, Cardozo R, Sussini MM, Sussini M, Orban RD. Cuerpo extraño crónico en la vía aérea: ¿Es posible su resolución endoscópica? *RAMR* 2020; 20(4):414-419.
7. Christner R, Homer M, Atar O, Hynes BA. Near Brush with Death: A Case Report on Oral Foreign Body Impalement. *Case Rep Acute Med* 2019; 2(1): 13-7.
8. Chia-Hsuan L, Tien-Hsing Ch, Jenq-Yuh K, Te-Huei Y, Wei-Chung H, Kun-Tai K. Ear, nose, and throat foreign bodies in adults: A population-based study in Taiwan. *Journal of the Formosan Medical Association* 2019; 118(9): 1290-1298.
9. Bajaj D, Sachdeva A, Deepak D. Foreign body aspiration. *J Thorac Dis* 2021; 13(8):5159-5175.
10. Cortés C, Horwitz B, Díaz JC. Cuerpos extraños en la vía aérea: Uno a cada lado en forma simultánea. Caso clínico. *Rev. méd. Chile* 2010; 138(4): 470-2.



11. Calvo Álvarez Y, Hernández Vila Y, Fernández García S, Sarduy Paneque M, Córdova Rozas EJ. Cuerpo Extraño Endobronquial. Presentación de un caso. Rev haban cienc méd 2013; 12(4): 542-8.
12. Shostak E. Foreign body removal in children and adults: review of available techniques and emerging technologies. AME Med J 2018; 3:75.
13. Ramos Rossy J, Cantres O, Torres A, Casal J, Otero Y, Arzon Nieves G, et al. Flexible Bronchoscopic Removal of 3 Foreign Objects. Fed Pract 2018; 35(9): 24-6.
14. Ashesh D, Ajit T. Flexible Bronchoscopy Removal of a Forgotten Intrabronchial Foreign Body. J Nepal Health Res Counc 2019; 16(41):470-2.
15. Weijun M, Juan H, Miaoli Y, Yeye Y, Min X. Application of flexible fiberoptic bronchoscopy in the removal of adult airway foreign bodies. BMC Surgery. [Internet]. 2020 [citado 11/8/2021]; 20. Disponible en: <https://bmcsurg.biomedcentral.com/articles/10.1186/s12893-020-00825-5>
16. Rodríguez Hidalgo L, Concepción-Urteaga L, Hilario-Vargas J, Cornejo-Portella J, Ruiz-Caballero D, Rojas-Vergara D. Case report of recurring pneumonia due to unusual foreign body aspiration in the airway. Medwave 2021;21(02):e8136.
17. Katrancioğlu Ö, Şahin E, Karadayı Ş, Kaptanoğlu M. Tracheobronchial foreign bodies have never been so strange. Turk Gogus Kalp Damar Cerrahisi Derg 2018; 26(2): 260-4.

Conflicto de intereses

Los autores declaran no tener ningún conflicto de intereses.

Contribución de autoría

José Antonio Pedreira Acosta: elaboró la idea original del tema; realizó el diseño de la investigación y contribuyó en la redacción del trabajo y la revisión de la bibliografía.



Carlos Ramírez Infante: contribuyó en la redacción del trabajo y la revisión metodológica del mismo.

Carmen Luisa Pichs Llopiz: participó en la revisión de la bibliografía y la organización de las mismas por las normas de Vancouver.

